



散文

原载攸县《攸州印象》

车前草

黄德胜

在乡下,你随便便能就能看到车前草,它长在路边,草从里,菜地,田里,门前,年年生发,不需要栽种,仿佛在任何地方它都能茁壮成长。

车前草的形状让人见了就有一种肃穆感。卵形的叶片自根基丛生向四围张开,叶片上或5条或7条明显的筋脉,又自根基中间生着数根茎条,茎上部,穗状花序紧簇呈圆柱状。那形态,有如数只手捧出几柱香火,在向苍天虔诚地祷告。

被车轮滚过,被人畜踏过,车前草也不会死,它的根茎特别发达顽强,叶片被碾碎了也能立刻长出新的来,毫无半点屈辱与衰败的状态,照常郁郁葱葱地生长着。你熟悉了车前草,你就会懂得什么叫作生命的韧性。

我的家乡到处可见车前草,亦如我的家乡,辛勤地生存在故乡的土地上。

乡亲们把车前草叫作“车行草”,也许是“车绳草”,这是我依据方言的发音“译”出来的,乡亲们对家乡一些生物的称呼虽有不同但大体相近。我进入医药行业工作后,曾探究中草药材的命名法,车前草是因故事传说而命名的。

相传,汉代名将马武,一次带领军队去征服武陵的羌人,由于地形生疏打了败仗,被困在一个人迹罕至的地方。正值盛夏,又遇天旱无雨,军士和战马都因缺水而得了“尿血症”,粮缺药尽,战士们个个焦急万分。一个名叫张勇的马夫,偶然发现有三匹患尿血症的马不尿血了,于是寻找原因,发现大车前地面上一片青青的野草被马吃光。

为证实其效果,张勇亲自试服,服后也不见了尿血。报告将军,马将军大喜,当即命令全军吃此草,军士和战马的尿血症得到了痊愈。该草拯救了这支军队,总得有个名字

吧,张勇将军说:“该草能治尿血,且是在大车前发现的,就把它叫车前草。”

车前草味甘,性寒,具有利尿、清热、明目、祛痰等作用。在故乡,大都取其利尿的作用。夏季的乡村,正是农人繁忙时节,农民们面朝黄土背朝天,经受着烈日的曝晒与大地的热蒸,小便不利是常有的事。遍地的车前草,是大自然的恩赐,是农民高温时节的守护神,说不定什么时候要用来荡涤腹中的热火。有了车前草,父老乡亲对付夏季的高温有了底气,增强了信心。

我与我的父老乡亲一样,受惠过车前草,车前草在我的脑海里留下了不可磨灭的记忆。

13岁那年夏季的一天,我跟随村子里几个大男人,去距家40余华里的桃水煤矿运煤。鸡叫第二遍,母亲就为我搞好了饭菜,吃了一半,留了一半作中餐,带到路上吃,路上吃的菜中,特意煎了一个荷包蛋,这在当时,已是特殊的待遇了。我们推着独轮土车趁夜上路,匆匆赶到煤矿,谁知比我们先到的人排起了长队,等到将近中饭时分才轮到他们。我们用麻袋装上煤炭过称,我的有180余斤,大人们说:“你倒推这么多,倒出一些。”我执意不肯倒出来,倒了觉得可惜,也对不起母亲煎的荷包蛋。

为了赶路,我们顶着热辣辣的烈日启程。开始推得不觉累人,越到后来越吃力,到家后全身酸痛,小腹作胀,小便时,有剧烈的刺痛感,低头一看,小便血红,我急得哭起来。母亲闻声赶来,听我诉说后也慌了,泪潸潸地说:“天气这么热,路这么远,你年纪还小就推这么多煤炭,受了热呢。”不一会,她就镇定了,拍拍我的肩膀说:“你放心,不要紧,我去扯些车行草来,不会有事。”母亲旋即出去,抓回一大把车前草,洗净,放在一只大碗中,用切菜的刀把捣出汁,用些凉开水兑了让我喝,喝完后叫我躺下歇歇,我心里焦躁而又无可奈何地躺在床上。过了一段时间后,我去小便,觉得舒服了,低头注视着小便颜色,竟又清亮亮的,我高兴地嚷:“我好了!”还在酸痛的身子也轻松了不少。

后来见着车前草,总有一种说不出的亲切感。它的一生谦卑而顽强,平凡而功伟,小小的身躯在大地上,不高也不秀美,十足地朴素却能造福黎民,我对它总是心怀敬佩。

现代诗

原载《今日醴陵》

炊烟与乡愁

周家海

一缕自故乡飘飞而来的炊烟多像一封自老屋的邮局烟筒的邮筒里寄出的驮载着母亲的思念和叮咛的家书年事已高的老母亲鬓发染霜腰身佝偻无情的岁月一次次想把地击倒可她坚强得像一株草韧性十足百折不挠灶膛的火苗呼噜呼噜闪烁辉映出一派乡村入夜时才有的宁静祥和月亮的小舟泊在了村口的树梢被一团团乳白的炊烟围绕缭绕母亲用沧桑的手梳理了理满头白发将一碗碗早就精心烹制好的菜肴依次加热着此刻的她多么希望远行的游子能够背负着乡愁像一阵风似地遽然出现在窗外将满地白花花月光光踩得咚咚作响咚咚生疼……乡愁是一阵风轻轻地吹过故乡空旷的田野夜色点燃灯盏大地深陷秋的清静乡愁是一阵风在村庄上空溜达嗅到了菜肴的香味母亲用思念和牵挂裹起了浓浓的炊烟乡愁是一阵风炊烟俯下了身子忒似母亲佝偻着腰身的样子在游子眼里任何时候看起来都是那样的亲切乡愁是一阵风远离故乡许多年我想像一枚飘飞的秋叶背负着缤纷绚丽的色彩以及尝尽的人间冷暖静静悄悄翩然而至地飞临故乡……

随笔

原载云龙区《今日云龙》

晒红薯片

倪锐

姑姑送给我一袋红薯片,薄得透明,里面很多芝麻,又甜又有韧劲,比我在超市买的好吃。我吃了一片,就放下了,伸手又去拿桌上其他吃的。红薯片就那样待在桌子的一角,好久也没人去开启。

我们小时候,红薯片就是抢手货,那还是连皮一起的,有厚度,嚼得两边太阳穴生疼生疼的,牙根处累得歇一下又继续嚼的那种。嘎嘣脆的那种用油炸的红薯片就另当别论了,只有逢年过节才会有。

要吃红薯片,必须晒红薯片。十月以后,农家基本已经把红薯收进家了。堂屋里一大堆,灶屋里一大堆,房间的桌子下,地上到处都是红薯。放学了,先拿起柴刀,削个红薯吃了再去砍柴寻猪菜。地上的红薯人也吃,猪也吃,但大部分还是留着晒红薯片。

晒红薯片的日子是辛苦的。妈妈白天会洗整整一天的红薯,洗得腰酸背疼,双手发白,洗干净的红薯堆成小山似的。红薯只洗干净,不削皮的。晚上,妈妈把借来的像个搓衣板一样的刨红薯的刨子,放到木脚盆里,拿起红薯对着刨子使劲擦,“喇喇喇”地就出来一片片红薯片。刨出来的红薯片要不厚不薄才好看又好吃,妈妈刨出来的红薯片特别均匀。盆子装满了就转移到箩筐里,继续“喇喇喇”。

我觉得好玩,也想试试,妈妈拗不过我,不情愿地让我试试。我拿起一个红薯,想学妈妈般如法炮制刨出红薯片,怎奈不是轻了只刨出点红薯皮皮,就是重了卡在刨子里动弹不得。妈妈不得不呵斥我离开:“你就不是这吃菜的虫!”妈妈把所有的红薯都刨完,我们早已进入了梦乡。她又挑着稻草到了山上,解开稻草,一排排地摆放整齐。忙活完,天快亮了,而真正地晒红薯片才开始。用一个大铁锅,煮沸一锅开水,妈妈不由分说把我们从中拉起,这个时候,走得路

稳的都要干活。用撮箕把刨好的红薯片倒进锅里,过一阵子就捞上来,叫“撩红薯”,即刻送到山上,我们早就站在了稻草的两边,滚烫的红薯片一倒到桌上,我们就必须以最快的速度把一片片的红薯片分开,摆放在稻草上。慢了,红薯片粘到一起,会挨骂的。厨房里紧锣密鼓,热气腾腾地一锅接一锅地煮红薯片,挑红薯片的是飞跑上山,摆红薯片的是一边被烫得哇哇叫,一边不得不加快速度摆。晒一次红薯片,天不亮干到九点是常事。有一次,妈妈要我们晒红薯片晒到十点才晒完,姐姐说,上午不去读书了,我二话不说背起书包就往学校跑。那时迟到了要罚站的,我跑到学校时正在上课,只见教室前面站了一排同学,我老老实实站到一起。

老师走过来逐个问干什么去了,所有的同学都是晒红薯片去了,问到我时,老师说了一句“别人晒红薯片是迟到早自习,你晒红薯片是迟到两节课啊,都回座位去吧!”我才知道,我亲爱的同学们已经被罚站两节课了。晒红薯片虽然累,但晒完后,妈妈用撩红薯片的水煮的红薯就太好吃了,那是世界上最甜的美味。黏黏地、甜甜地,吃完,嘴角,手上都是甜的。妈妈也会把撩红薯的水留一些,用来浸辣椒刀豆之类,又酸又脆。

放学后,我们就该收红薯片了,把红薯片从稻草上一片片地揭起。第二天早上,又重新把红薯片晒出去,放学再收。一般天气好,三五天即可晒干,天气不好就有发霉的担忧。红薯片那种半干半湿的最好吃,又韧又软。我们早上晒完红薯片,就会拿一大把放在口袋里,带到学校去吃。妈妈是一定要晒红薯片晒干的,因为要留着过年油炸着吃。

那种红薯片是有皮的,厚厚的,硬硬的,要有嚼劲,越嚼越香甜,那才叫有味。



慢性支气管炎咳成大咯血 介入治疗“拧紧”出血开关

株洲市三三一医院放射科介入室 章旭

61岁的朱先生睡梦中咽喉发痒伴剧烈咳嗽并咳出了大量鲜血,足足有一次性水杯近两杯!朱先生和家人万分惊恐,急忙来到株洲市三三一医院急诊科就诊。医生经询问得知,朱先生患慢性支气管炎多年,早在10天前,朱先生就已经开始咳嗽,并咳出多量白痰,但他并没有重视。呼吸内科医师会诊后认为,患者咯血量较大,短短一个小时咯血量已经超过300ml,药物保守治疗难以控制出血,如果血块阻塞气管,甚至可能导致窒息而危及生命。医师与病人家属沟通后,立即启动“大咯血介入一站式诊疗”路径。朱先生迅速通过急诊绿色通道被推入放射科CT室行胸部CT血管成像检查,同时值班医生通知了包含放射科介入室、CT室、呼吸内科的医师组成的咯血多学科联合诊疗团队(MDT)。专家们在30分钟内赶到CT室,发现朱先生肺部情况不容乐观,多支血管怀疑为咯血的“罪犯”血管。完成胸部CT检查后,朱先生被直接推入介

入手室。放射科介入室专家带领介入治疗团队立即给朱先生做了急诊支气管动脉栓塞介入手术。通过术前CT血管成像的分析和手术中仔细寻找,发现导致朱先生大咯血的“罪犯”血管竟多达12条。

手术医师向这些血管内注射医用栓塞颗粒后,这些“罪犯”血管被堵得严严实实,朱先生的咯血停止,转危为安!手术耗时近3个小时,术后只在他的大腿上留下一个针眼大小的伤口。

“咯血君”遇到介入栓塞治疗为什么会戛然而止?

对于咯血的治疗方案,在介入栓塞术应用之前,有内科药物保守治疗和外科手术切除两种治疗方法。有没有一种创伤小而效果显著的治疗方法呢?随着医学的发展,“介入治疗”应运而生,它就像“拧紧”了出血血管的“开关”,止血效果立竿见影!

介入栓塞治疗怎么做的?

简单地说就是介入医生在大腿(股动脉)上穿刺一个小小的针眼,插入特制的导管,利用X光显像设备(DSA)下的影像作为引导,通过四通八达的血管系统找到出血的病变血管,最后用特殊的栓塞材料将出血“破口”堵塞即可。

然而,引起咯血的病变血管来源不一、位置不固定、数量不确定,手术中找不到或者遗漏病变血管,均易导致治疗失败。专家表示,看胸部CT血管成像(导航)。胸部CT血管成像是介入术前唯一能较全面发现并分析咯血责任血管的检查方法,就像为介入医师提供了一张“人体地图”,显著地降低了手术时间,最大限度避免遗漏问题血管。

近年来,株洲市三三一医院组建了咯血联合诊疗专家团队(MDT),对咯血患者诊疗方案不断优化,形成了大咯血病人“接诊评估—胸部CTA检查—介入治疗”一站式诊疗路径,救治了上百位大咯血患者,全部止血成功,远期复发率大大降低。

市二医院人工肝支持系统救治蘑菇中毒老太

株洲市二医院 张一霖

69岁的苏奶奶和老伴怎么也没想到,会因为一碗蘑菇汤而进了重症监护室。经株洲市二医院ICU、肾内科、消化内科、输血科等专家联合救治,苏奶奶转危为安。

一碗蘑菇汤下肚,两口子进了医院

“吃了十多年的野蘑菇,没想到吃了毒蘑菇!”6月13日晚,苏奶奶和老伴出现不适。辗转奔波两天后,老俩口病情加重在某医院就医,经检查检查肝功能严重异常,并出现神志不清的症状,家人几经打听,最终转到了二医院,并立即入住重症监护室(ICU),急查肝功能指标均在正常范围的数百倍以上(转氨酶近1万),凝血功能严重异常,出现了多脏器损害、肝衰竭、急性凝血功能障碍、消化道出血、肾功能异常等情况。

经专家会诊,立即开展血液滤过联合针对肝病的血液灌流,启动人工肝等血液净化治疗,帮助清除体内各种毒素,调节内环境,帮助苏奶奶清除

体内毒素,保护肝肾等重要器官。同时还给予解毒、护肝、护心肾等综合治疗,经抢救当晚苏奶奶的病情暂时稳定了下来。

按肾内科要求,输血科连夜紧急联系中心血站,第二天送来了2000ml血浆,并及时为苏奶奶进行了血浆置换,过程很顺利。经过一天多的多学科合作抢救,苏奶奶的各项指标明显好转,肝功能指标由入院时的近一万下降到1千左右,凝血功能明显好转,肾功能恢复正常,神志恢复。

6月27日,苏奶奶肝肾功能等各项指标恢复良好,出院回家休养。

人工肝支持系统,为受损的肝脏争取黄金治疗时间

人工肝技术现已成为肝衰竭治疗不可或缺的新型治疗手段。不仅是生物毒素造成的肝损伤,酒精、药物等对肝脏的损害,也可以利用人工肝技术进行治疗。目前临床常用的非生物型人工肝技术,

主要包括针对肝脏的血液灌流、血浆置换、胆红素吸附、连续血液净化治疗、血浆透析滤过、反复通过白蛋白透析、双重血浆分子吸附系统(DPMAS)等。二医院肾内科利用DPMAS人工肝技术将一位重度酒精肝并肝硬化肝衰竭患者抢救过来,目前复查肝功能基本恢复正常。

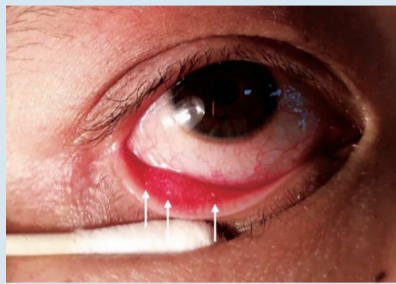
蘑菇不可乱采,治疗迅速是关键

专家建议,一旦误食有毒野生蘑菇后,定要尽早就医,及时进行血液净化清除毒素。同时携带剩余的蘑菇样品,以备医生鉴定蘑菇的种类、毒性,进而确定治疗措施并判断预后。有患者1-2天后肠道症状缓解或消失,精神状态较好,给人以病愈的感觉,其实此时毒素正在通过血液流入肝脏等内脏器官并造成损害,被称为假愈期,大约经过1-2天,病情又会突然恶化、危及生命。因此,蘑菇中毒患者症状消失后还应观察1-2天,如有不适应立即就医,防止因假愈而耽误治疗。

眼睛干涩、发痒、有异物感,小心眼结石在作怪!

湖南省直中医医院眼科 方娟

很多人听说过肾结石、胆结石,有没有听说过眼结石呢?在省直中医院眼科门诊每周都能接到眼结石的患者求诊。家住天元区的李小姐最近个把月总是感觉眼睛干涩,有异物,发痒,忍不住总是揉眼睛,经眼二科主任检查发现,李小姐的上眼睑的眼结膜上,有一些质硬的黄色小点凸起,像碎米一样,李小姐患上了“结膜结石”,俗称“眼结石”。



眼结石是怎么形成的?

事实上“眼结石”并非真正的结石,只是结膜炎症产生的变性上皮及分泌物堆积而成。眼睛炎症产生时,结膜上皮细胞变性,变性脱落的上皮组织或角质素残屑混合着黏稠的眼睛分泌物,堆积在结膜上皮的小坑或深部隐窝等部位,时间长了,就会形成小囊肿。当眼结石只是个小颗粒,埋在结膜下边,没有突出到结膜表面之外,患者本身不会感觉到结石的存在。等它“冒”出头后,会对眼脸形成刺激,甚至使角膜擦伤,使人感觉眼睛有异物、刺痛等症状。眼结石最初长在结膜下面,患者一般无自觉症状,无需治疗,如结石突出于结膜表面就会引起异物感,严重者导致角膜擦伤时就要治疗把眼结石挑出来了。

眼结石一般常见于哪些患者

- 1. 患慢性眼病的老人 大多数眼结石患者为老年人,尤其是患有慢性角膜炎、沙眼等慢性眼病及老花眼的老年人。年龄大了之后,结膜上皮细胞会导致上皮细胞脱落沉积,从而容易引发眼结石。
2. 经常化浓眼妆、戴美瞳的女性 经常化浓眼妆、戴美瞳的年轻女性也是眼结石的高发人群。化妆时睫毛膏、眼线、眼影的颗粒难免会落入眼中,时间长了就会刺激结膜组织发炎,容易引起眼结石。
3. 长期隐形眼镜佩戴者 由于隐形眼镜镜片和结膜角膜接触,会刺激眼脸导致分泌物增多,使形成结石的机会增大。如果在戴隐形眼镜时,再使用过多睫毛膏、眼线、眼影,卸妆时又不彻底清除干净,粉屑会掉在眼睛里,就会更加容易刺激结膜,诱发结石。
另外过度用眼状态,对着电脑、手机熬夜追剧,眼睛处于过度疲劳有些人就喜欢拿手揉,也使得感染的可能性增加,从而也会增加发生眼结石的机会。

怎样预防眼结石

女性朋友应该尽量少化眼妆,卸妆后可以用热毛巾敷眼,以缓解眼部炎症,降低眼结石的发生概率;同时,还要少戴美瞳和隐形眼镜,佩戴和摘取时要清洗双手,每戴三四天要换成框架眼镜。一定要注意不要让自己的眼睛过于疲劳,养成健康的生活作息习惯,同时尽量不要抽烟和喝酒,还要长时间的盯着电脑或手机屏幕看,适当的可以望向远方,让眼睛休息。由于眼结石多数因炎症而起,预防的措施就落在防止眼脸炎症上,着重避免结膜受刺激及发炎,平时养成健康的用眼卫生习惯一下,如有眼部不适及时到眼科门诊治疗。